

34. Robertson J., Jaeger W., Szymendera J. et al. The objective measurement of remission and progression in metastatic breast cancer by use of serum tumour markers: European Group for Serum Tumour Markers in Breast Cancer // *Eur. J. Cancer.* – 1999; 35: 47–53.

35. Romond E., Perez E., Bryant J. et al. Trastuzumab plus adjuvant chemotherapy for operable HER2-positive breast cancer // *N. Engl. J. Med.* – 2005; 353: 1673–1684.

36. Slamon D., Eiermann W., Robert N. et al. Phase III randomized trial comparing doxorubicin and cyclophosphamide followed by docetaxel and trastuzumab with docetaxel, carboplatin and trastuzumab in HER-2 positive early breast cancer patients: BCIRG 006 study.

37. Slamon D., Leyland-Jones B., Shak S. et al. Use of chemotherapy plus a monoclonal antibody against HER2 for metastatic breast cancer that overexpresses HER2 // *N. Engl. J. Med.* – 2001; 344: 783–792.

38. Stender M., Neuberg D., Wood W. et al. Correlation of circulating c-erbB extracellular domain (HER 2) with clinical outcome in patients with metastatic breast cancer (MBC) // *Proc. Am. Soc. Clin. Oncol.* – 1997; 16: 451 a.

39. Tondini C., Hayes D., Gelman R. et al. Comparison of CA15–3 and carcinoembryonic antigen in monitoring the clinical course of patients with metastatic breast cancer // *Cancer. Res.* – 1988; 48: 4107–4112.

40. Tormey D., Waalkes T., Snyder J. et al. Biological markers in breast carcinoma: III Clinical correlations with carcinoembryonic antigen // *Cancer.* – 1977; 39: 2397–2404.

41. Tormey D., Waalkes T. Clinical correlation between CEA and breast cancer // *Cancer.* – 1978; 42: 1507–1511.

42. Valenzuela P., Mateos S., Tello E. et al. The contribution of the CEA marker to CA 15.3 in the follow-up of breast cancer // *Eur. J. Gynaecol. Oncol.* – 2003; 24: 60–62.

43. Veronesi A., Talamini R., Longhi S. et al. Carcinoembryonic antigen (CEA) in the follow-up of disease-free breast cancer patients // *Tumori.* – 1982; 68: 477–480.

44. Vogel C., Cobleigh M., Tripathy D. et al. Efficacy and safety of trastuzumab as a single agent in first-line treatment of HER2-overexpressing metastatic breast cancer // *J. Clin. Oncol.* – 2002; 20: 719–726.

45. Wolff A., Hammond M., Schwartz J. et al. American Society of Clinical Oncology/College of American Pathologists guideline recommendations for human epidermal growth factor receptor 2 testing in breast cancer // *J. Clin. Oncol.* – 2007; 25: 118–145.

46. Yamauchi H., O'Neill A., Gelman R. et al. Prediction of response to antiestrogen therapy in advanced breast cancer patients by pretreatment circulating levels of extracellular domain of the HER-2/c-neu protein // *J. Clin. Oncol.* – 1997; 15: 2518–2525.

TUMOR MARKERS FOR BREAST CANCER

Professor **V.F. Semiglazov**¹, MD, Corresponding Member of the Russian Academy of Medical Sciences; Professor **V.V. Semiglazov**², MD; **G. Dashyan**¹, Candidate of Medical Sciences; **A. Bessonov**¹; **R. Paltuyev**¹, Candidate of Medical Sciences; **T. Semiglazova**¹, Candidate of Medical Sciences; **I. Grechukhina**¹, **K. Penkov**¹; **A. Manikhas**³, Candidate of Medical Sciences; **A. Vasilyev**¹

¹N.N. Petrov Oncology Research Institute, ²Acad. I.P. Pavlov Saint Petersburg Medical University; ³City Clinical Cancer Dispensary, Saint-Petersburg
The American Society of Clinical Oncology (ASCO) first published evidence-based clinical practice guidelines on tumor markers as early as 1996. With the lapse of time, the ASCO guidelines have been updated by the Update Committee consisting of a group of experts. The late update of the guidelines for the use of tumor markers was published in 2000. To issue their update in 2007, the experts expanded a spectrum of the markers in question, by including a few novel ones. In addition, the effect of applying gene technologies was also considered. Although molecular subtyping is still in its infancy and the subgroups have not been rather well defined, the use of multiparameter technologies has a great potential.

Key words: breast cancer, oncomarkers, ASCO guidelines.

СОВРЕМЕННЫЕ ПОДХОДЫ К КЛАССИФИКАЦИИ РАКА ЛЕГКОГО

А. Акопов, доктор медицинских наук, профессор
НИИ пульмонологии СПбГМУ им. акад. И.П. Павлова
E-mail: akopovand@mail.ru

В последние годы произошли существенные изменения в классификации рака легкого. В статье приведены современные варианты классификации, показана важная роль корректного определения клинико-анатомической, патоморфологической формы рака легкого, точного знания степени распространения опухоли с целью определения прогноза и выбора метода лечения.

Ключевые слова: рак легкого, классификация.

Рак легкого (рак бронха, бронхогенный рак) – злокачественная эпителиальная опухоль, исходящая из стенки бронхов или бронхиол. Это заболевание уникально по нескольким основаниям.

На протяжении последних 100–120 лет распространенность рака легкого во всем мире увеличивалась во много раз быстрее, чем опухолей других локализаций. Так, в начале XX века были описаны (преимущественно патоморфологами) лишь несколько десятков наблюдений бронхогенного рака, а к концу XX века рак легкого стал самой частой злокачественной опухолью человека. В настоящее время темпы роста заболеваемости раком легкого у мужчин несколько замедлились, а в некоторых странах удалось достичь даже некоторого снижения заболеваемости и смертности. Во многих развитых странах отмечается рост заболеваемости раком легкого у женщин. До настоящего времени рак легкого – самая частая причина смерти от онкологических заболеваний. В 2008 г. расчетное количество новых случаев рака легкого в мире составило около 1,6 млн, а умерли от этого заболевания около 1,38 млн больных [4].

Другой причиной уникальности рака легкого является то обстоятельство, что эта опухоль во много раз теснее, чем распространенные злокачественные новообразования других локализаций, связана с четко выраженным экзогенным фактором, определяющим ее возникновение у большинства больных. Таким фактором является табачный дым, т. е. курение.

Для клинициста, занимающегося диагностикой и лечением рака легкого, большое значение имеет корректная классификация раковой опухоли легкого у конкретного пациента. Классифицировать опухоль необходимо сразу по нескольким параметрам: установить клинико-анатомический характер новообразования, определить точный патоморфологический вариант, максимально точно оценить степень распространения. Только правильно классифицировав опухоль, можно судить о прогнозе заболевания, выбрать оптимальную лечебную тактику. На решение этих вопросов и направлен диагностический процесс, который у больных

раком легкого является многокомпонентным и отнюдь не дешевым. Нередко только хирургическое вмешательство с последующим гистологическим и иммуногистохимическим исследованием позволяет ответить на основные вопросы классификации.

КЛИНИКО-АНАТОМИЧЕСКАЯ КЛАССИФИКАЦИЯ

Клинико-анатомическая классификация предусматривает деление рака легкого в зависимости от калибра поражаемых бронхов на центральный и периферический.

Центральный рак легкого поражает бронхи 1–4-го порядка, т. е. главные, долевы, сегментарные и субсегментарные, доступные в большинстве наблюдений визуальному осмотру через бронхофиброскоп. Качественной

особенностью центральных опухолей является то, что при росте они, как правило, обтурируют просвет достаточно крупного бронха и закономерно вызывают ателектаз или гиповентиляцию соответствующего отдела легочной ткани (доли, сегмента, субсегмента), что обуславливает возникновение клинико-рентгенологической симптоматики. Кроме того, наличие опухоли в крупном бронхе может сопровождаться рядом проявлений (кашель, кровохарканье, параканкротная пневмония). Бронхоскопическое исследование, включающее биопсию, позволяет в большинстве случаев подтвердить или исключить диагноз центрального рака как причину изменений легочной паренхимы. Однако иногда даже крупная центральная опухоль не обтури-

Таблица 1

Классификация рака легкого по системе TNM 7-го пересмотра [2]

<i>T – Первичная опухоль</i>	
Tx	Недостаточно данных для оценки первичной опухоли или опухоль доказана только наличием опухолевых клеток в мокроте или промывных водах бронхов, но не выявляется методами визуализации
T0	Первичная опухоль не определяется
Tis	Преинвазивная карцинома (<i>carcinoma in situ</i>);
T1	Опухоль ≤3 см в наибольшем измерении, окруженная легочной тканью или висцеральной плеврой, без видимой инвазии проксимальнее долевого бронха при бронхоскопии (без поражения главного бронха)*
T1a	Опухоль <2 см в наибольшем измерении
T1b	Опухоль <2 см, но >3 см в наибольшем измерении
T2	Опухоль >3 см в наибольшем измерении или опухоль любого размера, прорастающая висцеральную плевру или сопровождающаяся ателектазом, или обструктивной пневмонией, распространяющейся на корень легкого, но не захватывающей все легкое. Проксимальный край опухоли располагается не менее чем в 2 см от карины
T2a	Опухоль >3 см, но <5 см в наибольшем измерении
T2b	Опухоль >5 см, но <7 см в наибольшем измерении
T3	Опухоль >7 см или любого размера, непосредственно переходящая на: грудную стенку (включая опухоли верхней борозды), диафрагму, медиастинальную плевру, перикард, или опухоль, доходящая до карины менее чем на 2 см, но без вовлечения карины, или опухоль с сопутствующим ателектазом или обструктивной пневмонией всего легкого, или наличие отдельных опухолевых узлов (узла) в первично пораженной доле легкого
T4	Опухоль любого размера, непосредственно переходящая на средостение, сердце, крупные сосуды, трахею, возвратный нерв, пищевод, тела позвонков, карину; или наличие отдельных опухолевых узлов (узла) в другой доле первично пораженного легкого
<i>N – Регионарные лимфатические узлы</i>	
Nx	Недостаточно данных для оценки регионарных лимфатических узлов
N0	Нет признаков метастатического поражения регионарных лимфатических узлов
N1	Имеется поражение перибронхиальных и(или) лимфатических узлов корня легкого на стороне поражения, внутрилегочных лимфатических узлов, включая непосредственное распространение опухоли на лимфатические узлы
N2	Имеется поражение лимфатических узлов средостения на стороне поражения или бифуркационных
N3	Имеется поражение лимфатических узлов средостения или корня легкого на противоположной стороне, прескаленных или надключичных лимфатических узлов на стороне поражения или на противоположной стороне
<i>M – Отдаленные метастазы</i>	
Mx	Недостаточно данных для определения отдаленных метастазов
M0	Нет признаков отдаленных метастазов
M1	Наличие отдаленных метастазов
M1a	Наличие отдельных опухолевых узлов (узла) в контралатеральном легком; опухоль с диссеминацией по плевре, злокачественным плевральным или перикардальным выпотом**
M1b	Другие отдаленные метастазы

* Необычные поверхностно распространяющиеся опухоли любого размера, если их инфильтративный рост ограничен стенкой бронха, при распространении на главный бронх классифицируются как T1. ** Когда полученные клинические данные свидетельствуют о том, что выпот не связан с опухолью, плевральный выпот должен быть исключен как элемент стадирования, и пациенту должна быть установлена стадия T1, T2 или T3.

рует просвет бронха, а растет в основном вокруг бронхиальной стенки, в результате чего синдром гиповентиляции или ателектаза отсутствует (*перибронхиальная форма* рака легкого). При так называемой *медиастинальной форме* первичная опухоль бронха распознается с трудом или просматривается при фибробронхоскопии, в то время как обычно опухолевая ткань представлена обширными лимфогенными метастазами в средостении и в корне легкого.

Периферический рак легкого развивается из более мелких бронхиальных ветвей (5, 6-го порядка и более мелких) и, соответственно, располагается в периферических отделах легочной ткани. Обтурация мелких бронхов не ведет к клинически определяемому ателектазу отчасти потому, что небольшая, отключенный от бронхиального дерева участок легочной ткани может оставаться воздушным за счет так называемой коллатеральной вентиляции. Поражение мелкого бронха обычно не вызывает кашлевого рефлекса и других проявлений, характерных для центрального рака, с чем связаны трудности своевременной диагностики. Периферический рак легкого для больного длительное время бессимптомен. При распространении к периферии опухоль склонна прорастать висцеральную плевру, грудную стенку, давать плевральную диссеминацию. При росте по направлению к корню легкого периферическая опухоль может «централизоваться», т.е. перекрыть крупный бронх и вызвать соответствующие симптомы. Описаны и особые формы, характерные для периферического бронхогенного рака. При *полостной форме* центральная часть опухоли некротизируется из-за недостатка кровообращения, в результате формируется полостное опухолевое образование, как правило, не содержащее жидкость, со стенками различной толщины (иногда довольно тонкими). Хорошо известна *опухоль Пэнкоуста*, растущая из верхушки легкого, быстро прорастающая плевральные листки, верхние ребра, межреберные нервы, нижние ветви плечевого сплетения, симпатический ствол. Описана также *пневмониеподобная форма* периферического рака легкого, характерная для опухолей бронхиолоальвеолярного типа (см. далее).

Стадия	T	N	M
0	Tis	N0	M0
IA	T1a, 1b	N0	M0
IB	T2a	N0	M0
IIA	T1a, 1b, 2a T2b	N1 N0	M0 M0
IIb	T2b T3	N1 N0	M0 M0
IIIA	T1a, 1b, 2a, 2b T3 T4	N2 N1, 2 N0, 1	M0 M0 M0
IIIB	T4 Любая T	N2 N3	M0 M0
IV	Любая T	Любая N	M1a, 1b

Клинико-анатомическая классификация имеет чрезвычайно большое практическое значение с точки зрения распознавания рака легкого. Судьбу и жизнь человека, заболевшего раком легкого, во многих случаях решает не сложная, современная диагностическая аппаратура и даже не опытный хирург или онколог, прекрасно знающий проблему и блестяще оперирующий, а рядовой врач-терапевт поликлиники, который обращает или не обращает внимание на изменившийся характер кашля, трудно объяснимую сохраняющуюся субфебрильную температуру или затянувшуюся пневмонию у немолодого курильщика, либо не всегда достаточно опытный и внимательный рентгенолог, который обращает или не обращает внимание на плохо заметную небольшую тень в легком на рентгенограмме или флюорограмме обследуемого, в том числе при очередной диспансеризации.

ПАТОМОРФОЛОГИЧЕСКАЯ КЛАССИФИКАЦИЯ РАКА ЛЕГКОГО

Хотя все формы рака легкого происходят из эпителиальных клеток слизистой оболочки воздухопроводящих путей, современная патоморфологическая классификация рака легкого включает в себя несколько различных вариантов этого заболевания [9].

Фундаментальное клинико-прогностическое значение имеет выделение наиболее неблагоприятной и требующей особой лечебной тактики **мелкоклеточной формы** рака легкого. Эта форма характеризуется крайне быстрым ростом (удвоение массы опухолевой ткани происходит в среднем в течение 1 мес), и на момент диагностики в большинстве наблюдений имеется диссеминация опухоли. Некоторые онкологи не исключают даже вероятность первичного мультицентричного роста мелкоклеточного рака. При мелкоклеточном раке основным методом лечения, имеющем, как правило, паллиативный характер, является химиотерапия, а хирургическое лечение применяют крайне редко. При естественном течении заболевания большинство больных умирают в течение 6 мес с момента постановки диагноза [7].

Остальные формы бронхогенного рака получили, на первый взгляд, неудобное, но прочно укоренившееся в литературе название **немелкоклеточный рак**. В эту группу входят самые разнообразные в морфологическом отношении формы рака, в том числе в большей или меньшей степени дифференцированные. Принципы лечения больных с опухолями этой группы до последнего времени практически не различаются, а результаты лечения и прогноз вполне сопоставимы. При немелкоклеточном раке основным методом лечения, дающим больному шансы на излечение, является хирургический, в том числе в сочетании с лучевым и(или) медикаментозным воздействием на опухолевой процесс (комбинированное лечение).

По данным большинства статистик, немелкоклеточный рак наблюдается примерно у 80%, а мелкоклеточный – у 20% больных раком легкого.

Выделяют несколько вариантов немелкоклеточного рака легкого [10]. *Плоскоклеточный рак* составляет до 40–50% всех случаев бронхогенного рака. Опухоль четко зависима от экзогенного фактора (курения). Наблюдается чаще в бронхах 2–4-го порядка, но нередко встречается и на периферии бронхиального дерева.

Аденокарцинома, т.е. железистый рак, чаще всего развивается из мелких бронхов. В последние годы отмечается суще-

ственный рост заболеваемости аденокарциномой легкого в США, Японии, странах Европы (например, в США это самый частый вариант рака легкого). Опухоль в меньшей степени зависит от курения и чаще встречается у женщин. При этой форме рака легкого чаще, чем при других, наблюдается метастазирование в легочную ткань («отсевы» в непосредственной близости от первичного узла, а также в другие доли и контралатеральное легкое).

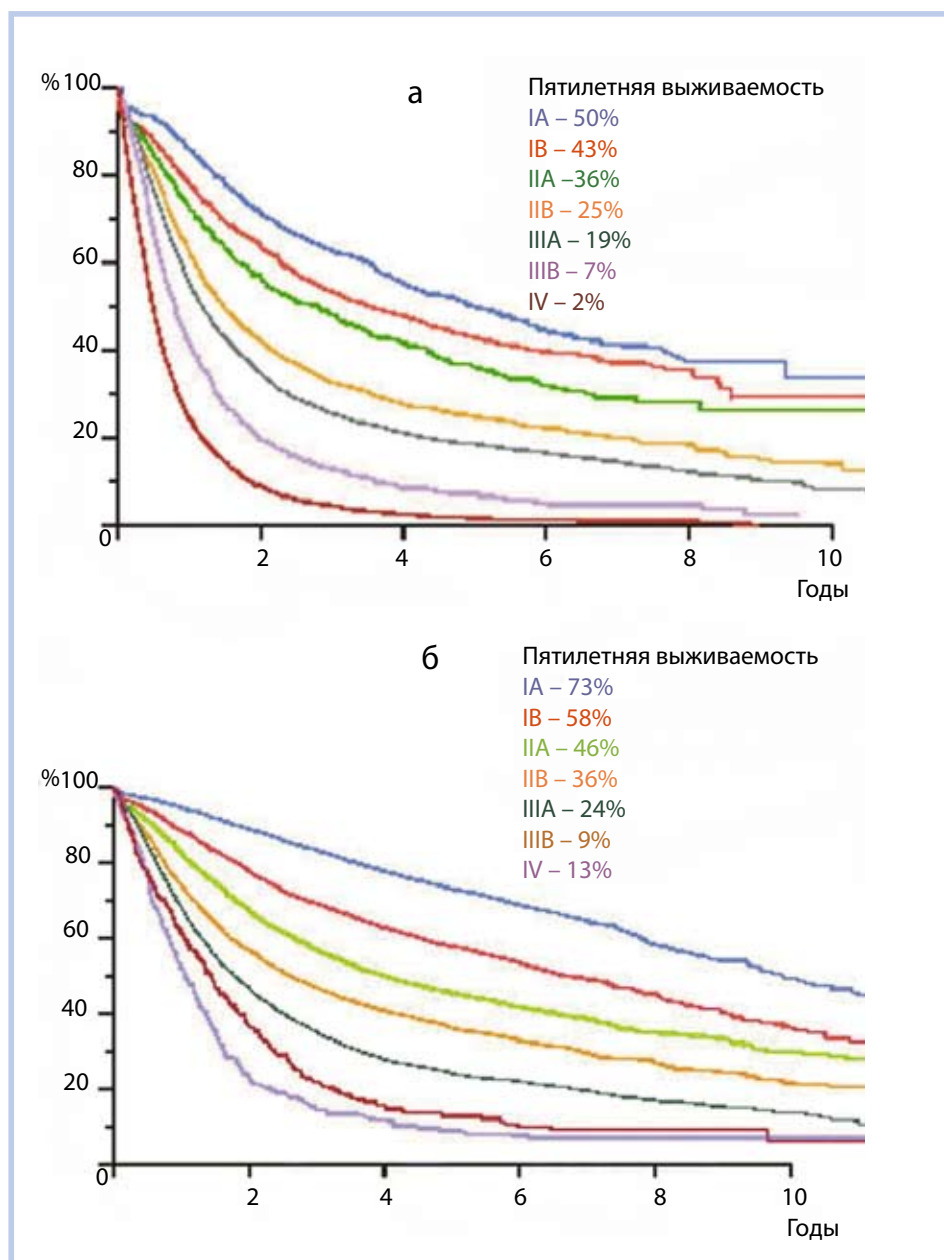
Крупноклеточный рак встречается относительно редко как на периферии, так и в проксимальных отделах бронхиального дерева. Это наименее дифференцированный рак легкого. Несмотря на высокую злокачественность, по прогнозу он все же качественно отличается в лучшую сторону от мелкоклеточного рака.

Диморфный рак (смешанный, аденоплоскоклеточный) – имеющий патогистологические характеристики и плоскоклеточного рака, и аденокарциномы.

В последние годы особый интерес исследователей вызывает **бронхиолоальвеолярный рак** – под этим вариантом аденокарциномы понимают периферическую, хорошо дифференцированную опухоль, растущую вдоль интактных альвеолярных стенок, имеющую тенденцию к аэрогенному и лимфогенному распространению [6]. Эта опухоль нередко бывает мультицентричной, причем рентгенологически и даже макроскопически часто не имеет четких границ и иногда напоминает пневмонический инфильтрат. В 2011 г. рабочая группа нескольких международных научных обществ предложила исключить из классификации термин «бронхиолоальвеолярный рак» и ввести вместо него категорию «минимально инвазивная аденокарцинома» [8]. Поскольку в состав этой рабочей группы входили ведущие морфологи, занимающиеся проблемой рака легкого, весьма вероятно, что эти изменения будут внесены в очередной пересмотр классификации опухолей легких ВОЗ.

Отдельного внимания заслуживают другие, относительно редкие формы рака легкого. Это, во-первых, **аденокистозный рак (цилиндрома)**, встречающийся почти исключительно в трахее, реже – в главных бронхах. Аденокистозный рак отличается высокой степенью дифференцировки и медленным, хотя и инфильтрирующим ростом. Метастазирует редко и поздно, благодаря чему эта форма в прошлом относилась к доброкачественным или условно доброкачественным новообразованиям. Другое, условно злокачественное эпителиальное новообразование (**карциноид**) относится к группе так называемых апудом, т.е. нейроэндокринных опухолей. В классификацию рака легкого карциноид стали включать относительно недавно, но с достаточным основанием. По степени дифференцированности (и злокачественности) карциноиды подразделяются на 2 группы – типичные и атипичные. Атипичный карциноид морфологически напоминает мелкоклеточный рак, хотя по степени злокачественности все же резко отличается от него. Преобладающее большинство карциноидов бронхов растет медленно и поздно метастазирует. При обширном метастазировании возможен крайне редко встречающийся карциноидный синдром, связанный с биологической активностью клеток апудом.

Еще одна редкая форма рака легкого – **мукоэпидермоидный рак**, растущий из клеток бронхиальных желез. Прогноз выживаемости при мукоэпидермоидном раке, аденоки-



Выживаемость больных раком легкого в зависимости от клинической (а) и патологической (б) стадии, по [2]

стозном раке и карциноидных опухолях существенно благоприятнее, чем при других формах рака легкого.

Рассматривая патоморфологическую классификацию рака легкого, нельзя не отметить важность оценки морфологом степени дифференцировки опухолевой ткани, которую принято обозначать префиксом G. Выделяют 4 степени дифференцировки (высокая, средняя, низкая, недифференцированная опухоль), обозначаемые соответственно префиксами G1–G4.

КЛАССИФИКАЦИИ ПО СТЕПЕНИ РАСПРОСТРАНЕНИЯ

Современная онкология немыслима без максимально точной классификации по степени распространения. Распространение рака легкого может быть: 1) местным, т. е. за счет роста и инвазии основного опухолевого узла (*per continuitatem*); 2) лимфогенным; 3) гематогенным; 4) плеврогенным.

При местной инвазии опухоль, распространяясь к центру, может прорасти трахею, перикард, левое предсердие, верхнюю полую вену (справа), аорту (слева), пищевод, а распространяясь к периферии, переходить на плевру, грудную стенку, анатомические образования, расположенные над куполом плевры, диафрагму, позвонки. Лимфогенное распространение предусматривает поражение внутрилегочных, бронхопульмональных, трахеобронхиальных, бифуркационных, паратрахеальных и надключичных лимфатических узлов, причем поражение групп узлов отнюдь не всегда происходит последовательно, могут наблюдаться так называемые прыгающие метастазы.

Гематогенное распространение ведет к появлению метастазов рака легкого в надпочечниках, печени, головном мозге, почках, костях, в ипсилатеральном легком и других органах. При плеврогенном распространении опухоль (обычно периферическая) прорастает висцеральную плевру, после чего раковые клетки попадают в плевральную жидкость и быстро распространяются по ней, чему способствует взаимная подвижность висцерального и париетального листков плевры. Возникает состояние, именуемое карциноматозом плевры, обычно сопровождающееся нарастающим, часто геморрагическим выпотом, содержащим опухолевые клетки.

В клинической работе используется подразделение больных раком легкого по системе TNM (T – опухоль, N – лимфоузлы, M – метастазы), а также по стадиям опухолевого процесса (от I до IV). С целью стадирования больных раком легкого по системе TNM нужно использовать классификацию 7-го пересмотра, принятую Международным обществом по изучению рака легкого в 2009 г. [3] (табл. 1, 2). В основу этой классификации легли результаты уникальной исследовательской работы, проводившейся рабочей группой общества в течение 10 лет и включающей анализ результатов обследования, лечения и выживаемости 100 869 больных раком легкого во всем мире [2, 5].

Корректность определения стадии рака легкого имеет принципиальное значение для выбора тактики лечения. К примеру, для больных с I и II стадиями рака легкого методом выбора при отсутствии противопоказаний будет хирургическое лечение. При III стадии немелкоклеточного рака легкого оптимальным является комбинированное лечение, т. е. различное сочетание местного (операция, лучевая терапия) и системного (лекарственная

терапия) воздействия, а при IV стадии – лекарственная терапия. Чем выше стадия, тем, соответственно, хуже прогноз заболевания. Рисунок иллюстрирует выживаемость больных с различными стадиями немелкоклеточного рака легкого.

Классификация опухоли по степени распространения производится на основании результатов клинко-инструментального исследования больного, а также дополнительных, более точных сведений, получаемых в ходе оперативного вмешательства, если оно производилось, и последующего патоморфологического исследования удаленного препарата. Так, префиксом «с» обозначается клиническая классификация, основанная на результатах исследования больного до начала какого-либо специального лечения; «р» – патологическая, основанная на патоморфологическом исследовании опухоли, удаленной хирургическим путем; «у» – рестадирование после проведения части или всего лечения; «г» – классификация рецидива опухоли; «а» – аутопсийная классификация.

Кроме определения прогноза заболевания и выбора лечебной тактики корректная классификация опухоли легкого, несомненно, способствует более точному выделению однородных групп больных, что чрезвычайно важно для проведения любой научной работы и сопоставления результатов исследований, полученных в разных центрах. Выработка схем (алгоритмов) лечения также невозможна без точной характеристики опухолевого процесса [1]. Максимальная точность классификации необходима и для оценки эффективности новых методов лечения, которые могут влиять на прогноз заболевания, а также новых методов визуализации, позволяющих получать дополнительные сведения о характере роста опухоли. Конечно, идеальная классификация должна отражать молекулярно-биологические особенности рака у каждого конкретного пациента, так как даже при одной и той же клинко-анатомической форме, патоморфологическом варианте и стадии течения заболевания может быть разным. К сожалению, современные возможности оценки биологии опухоли позволяют получить соответствующую информацию у очень ограниченного числа больных раком легкого. Поэтому интеграция молекулярно-биологических сведений в рассматриваемые выше варианты классификаций рака легкого, к сожалению, пока преждевременна.

Литература

1. Давыдов М. И., Полоцкий Б. Е. Современные принципы выбора лечебной тактики и возможности хирургического лечения немелкоклеточного рака легкого/Новое в терапии рака легкого. – М.: РОНЦ им. Н. Н. Блохина РАМН, 2003. – С. 41–42.
2. Goldstraw P., Crowley J., Chansky K. et al. The IASLC Lung Cancer Staging Project: proposals for the revision of the TNM stage groupings in the forthcoming (seventh) edition of the TNM classification of malignant tumours // J. Thorac. Oncol. – 2007; 2: 706–714.
3. Goldstraw P. International Association for the Study of Lung Cancer staging handbook in thoracic oncology. Florida, USA: Editorial Rx Press, 2009.
4. Jemal A., Bray F., Center M. et al. Global cancer statistics // CA Cancer J. Clin. – 2011; 61: 69–72.
5. Rusch V., Asamura H., Watanabe H. et al. The IASLC lung cancer staging project: a proposal for a new international lymph node map in the forthcoming seventh edition of the TNM classification for lung cancer // J. Thorac. Oncol. – 2009; 4: 568–577.

6. Rusch V., Tsuchiya R., Tsuboi M. et al. Surgery for bronchioloalveolar carcinoma and «very early» adenocarcinoma: an evolving standard of care? // J. Thorac. Oncol. – 2006; 1: 27–31.

7. Shepherd F., Crowley J., Van Houtte P. et al. The International Association for the Study of Lung Cancer lung cancer staging project: proposals regarding the clinical staging of small cell lung cancer in the forthcoming (seventh) edition of the tumor, node, metastasis classification for lung cancer // J. Thorac. Oncol. – 2007; 2: 1067–1077.

8. Travis W., Brambilla E., Noguchi M. et al. International Association for the Study of Lung Cancer/American Thoracic Society/European Respiratory Society International Multidisciplinary Classification of Lung Adenocarcinoma // J. Thoracic Oncology. – 2011; 6: 244–285.

9. Travis W., Muller-Hermelink H., Harris C. et al. Pathology and genetics of tumours of the lung, pleura, thymus and heart. Geneva: IARC Press, 2004.

10. Travis W. Pathology and Genetics of Tumours of the Lung, Pleura, Thymus and Heart, World Health Organization, International Agency for Research on Cancer, International Association for the Study of Lung Cancer, International Academy of Pathology (Eds), IARC Press, Oxford University Press, Lyon Oxford. – 2004.

CURRENT APPROACHES TO CLASSIFICATION OF LUNG CANCER

Professor A. Akopov, MD

Research Institute of Pulmonology, Acad. I.P. Pavlov Saint Petersburg State Medical University

There have recently been substantial changes in the classification of lung cancer. The paper gives the current types of its classification and shows the important role of defining correctly the clinicoanatomic, pathomorphologic form of lung cancer and knowing exactly the extent of a tumor in order to determine prognosis and to choose treatment.

Key words: lung cancer, classification.

Журнал «Фармация»

предлагает



руководителям фарминдустрии, сотрудникам аптек, преподавателям и студентам уникальную информацию о проектах фармакопейных статей, научных исследованиях в области контроля качества лекарственных средств. С журналом «Фармация» вы всегда будете в курсе самых новейших достижений фармацевтической науки

Подписаться можно с любого месяца

Подписной индекс по каталогу «Роспечать» –

71477

по каталогу «Пресса России» – 44772

по каталогу «Почта России» – 73175

Подписка на электронную версию журнала на сайте www.rusvrach.ru



ИЗДАТЕЛЬСКИЙ ДОМ
«РУССКИЙ ВРАЧ»

СОВРЕМЕННЫЕ ПРЕДСТАВЛЕНИЯ О ГЕПАТОЦЕЛЛЮЛЯРНОЙ КАРЦИНОМЕ

Э. Бурневич, кандидат медицинских наук,
Т. Лопаткина, кандидат медицинских наук, **Е. Никулкина**
Первый МГМУ им. И.М. Сеченова
E-mail: eduard.z.burnevich@mtu-net.ru

Гепатоцеллюлярная карцинома (ГЦК) – 5-я по частоте опухоль у мужчин и 8-я – у женщин [1]. ГЦК преимущественно встречается в регионах с высоким распространением хронических гепатотропных вирусных инфекций (до 80% всех больных ГЦК сосредоточены в Азии и Африке, где частота этой опухоли достигает 15 случаев на 100 тыс. населения) [2]. Ежегодно в мире регистрируется от 500 тыс. до 1 млн новых случаев ГЦК, причем первичный рак печени является 3-й по частоте причиной смерти в структуре смертности от всех опухолевых заболеваний [3].

Ключевые слова: гепатоцеллюлярная карцинома, факторы риска, прогноз.

ЭПИДЕМИОЛОГИЯ

За последние несколько десятилетий произошли изменения в географии гепатоцеллюлярной карциномы (ГЦК). Так, в Азии – высокоэндемичном по НВВ-инфекции регионе – после введения во многих странах вакцинации против гепатита В отмечено резкое снижение частоты первичного рака печени. В то же время в странах Западной Европы и США за последние 2 десятилетия частота ГЦК увеличилась в 1,5–2 раза, составляя в настоящее время 5 случаев на 100 тыс. населения, и по прогнозам скоро опередит рак легкого как причину смерти от всех опухолевых заболеваний и выйдет на 2-е место [4]. Рост частоты ГЦК в этих регионах обусловлен широким и быстрым распространением НСВ-инфекции [5], поскольку известно, что ГЦК – наиболее частое осложнение и причина смерти больных компенсированным циррозом печени (ЦП) в исходе хронического гепатита С (ХГС) [6]. В Японии, где распространение НСВ-инфекции началось значительно раньше (после окончания Второй мировой войны), заболеваемость ГЦК еще 10 лет назад вышла на уровень, превышающий таковой во всех регионах мира. Причиной значительного роста частоты ГЦК является также увеличение продолжительности жизни населения, что приводит к большей частоте развития ЦП в исходе ХГС и, следовательно, ГЦК. Кроме того, в значительной степени улучшились современные возможности диагностики ГЦК в связи с разработкой высокочувствительных визуализирующих методов исследования.

ФАКТОРЫ РИСКА РАЗВИТИЯ

Лидирующими этиологическими факторами ГЦК являются гепатотропные вирусные инфекции: 75–80% всех ГЦК носят вирусный характер, причем на долю НВВ-инфекции приходится 50–55%, НСВ-инфекции – 25–30% [7].

НВВ-инфекция по-прежнему является ведущим причинно-значимым фактором развития ГЦК суммарно